

30代 女性

主訴 肺炎精査、咳

現病歴 7/22 日の夜から咳が出る。7/23 朝より発熱 BT:38.6°Cが出現し咳をすると、胸が痛い。7/24、近位受診し、胸部 X-p で肺炎を指摘、WBC : 34000 と高値であり、当院紹介となった。前医で抗生剤（不明）の点滴を受けて、少し楽になった。痰はわずか。黄色とのこと。

既往歴 橋本病（他院で年に1回受診 内服なし）、帝王切開2回、小児喘息なし。肺炎球菌ワクチン未接種

アレルギー 薬なし、食物なし、花粉症なし、喘息なし

内服 定期内服なし

家族歴 子供に喘息なし

自宅は24時間風呂ではない。温泉も行っていない。

生活歴 ショップの店員であると。3年前からインコの世話をしていると。

自宅にはペットはいないとのこと。

妊娠・月経 子供二人 最終月経 7/10~ いつもどおり 妊娠はしていないと。

旅行歴、渡航歴 なし

受診時バイタル

BT : 38.0°C HR : 112 SpO2 : 96 (RA)

lung : no rale

血液データ(7/24)

LD 204 IU/l	TP 7.5 g/dl
AST 26 IU/l	Alb 4.1 g/dl
ALT 24 IU/l	CRP 11.2 mg/dl
ALP 133 IU/l	Na 138 mEq/l
$\gamma$ -GT 24 IU/l	K 3.3 mEq/l
AMY 31 IU/l	Cl 99 mEq/l
CK 40 IU/l	
T-Bil 1.4 mg/dl	
BUN 6.9 mg/dl	
Cre 0.5 mg/dl	

WBC 32900 /mm<sup>3</sup>

白血球分画

RBC 469 万/mm<sup>3</sup>

Baso 5.5

Lympho 0.4

Hg 9.7 g/dl

Eosino 0.5

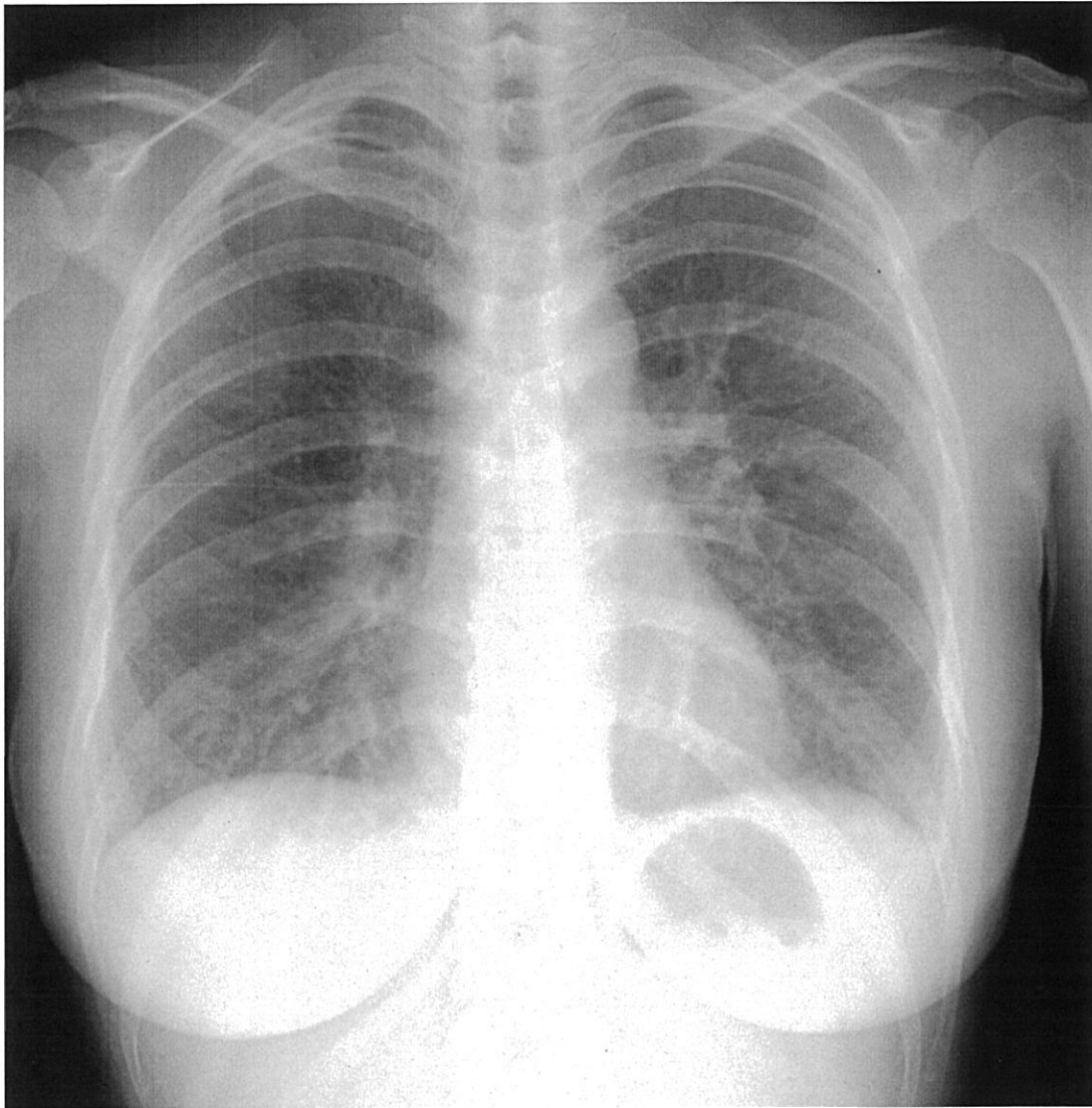
Mono 1.3

Plt 32.6 万/mm<sup>3</sup>

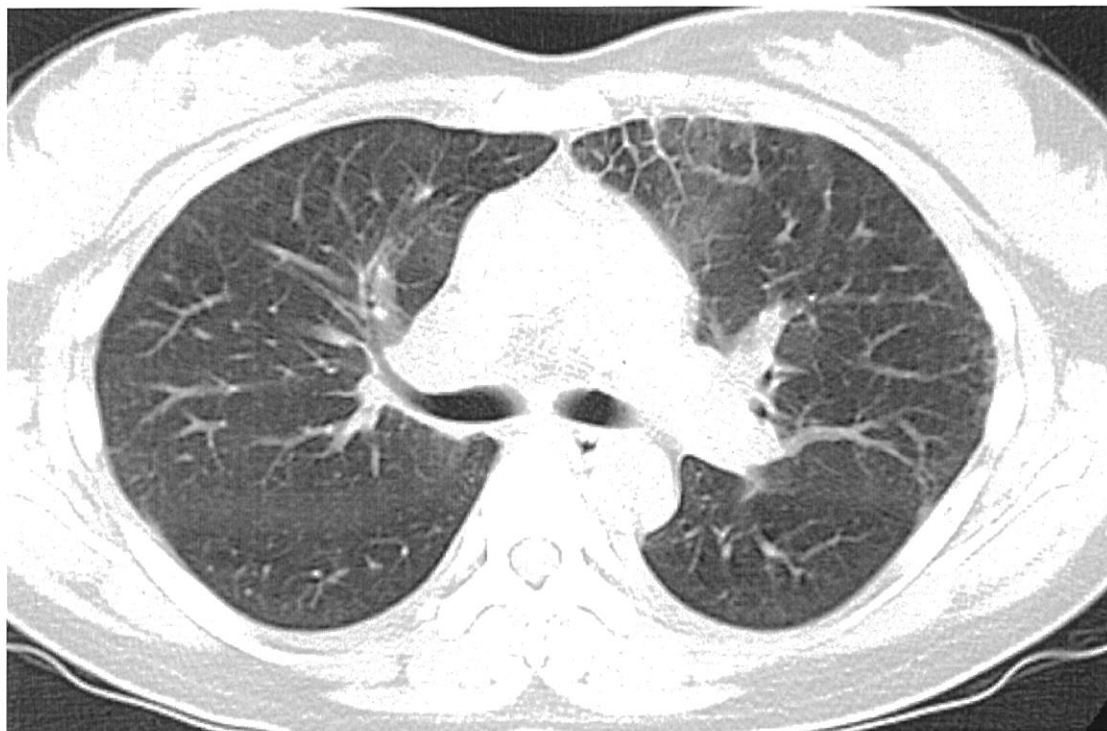
Neutr 92.3

診断はいかがでしょうか？ なお、7/26 造影 CT での HRCT しか作成しておりませんので、これでご評価ください。

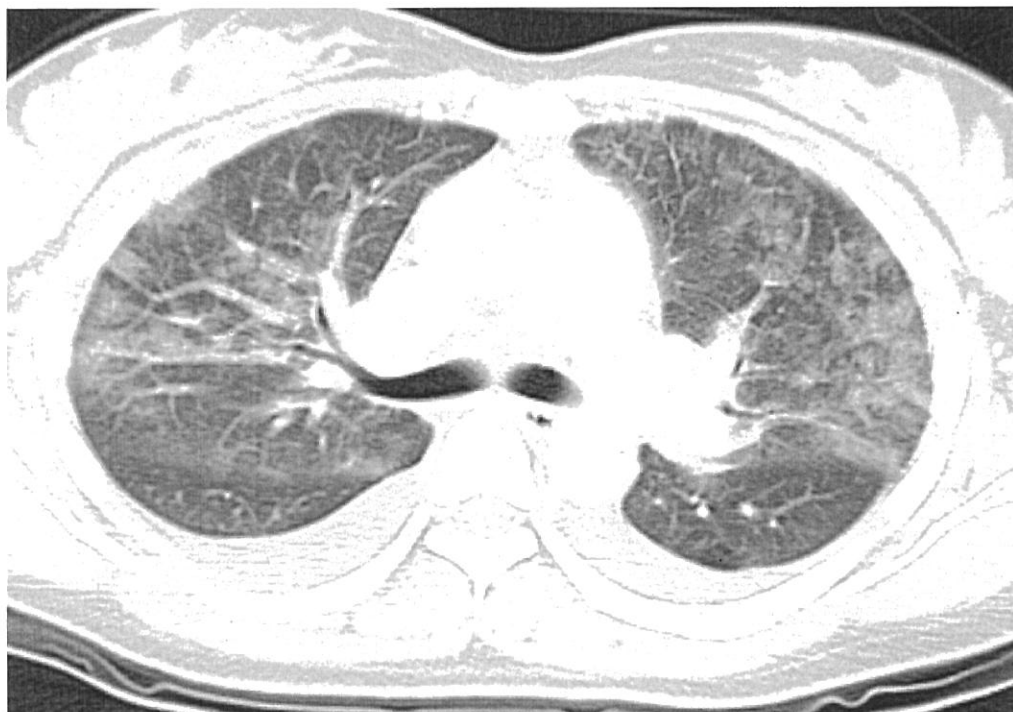Key 画像  
胸部 X-p(7/22)



胸部 CT(7/24)



胸部 CT(7/26)



HRCT



